

ИЗУЧЕНИЕ ФУНКЦИОНАЛЬНОЙ КОННЕКТИВНОСТИ ГОЛОВНОГО МОЗГА ДЛЯ РАЗРАБОТКИ ЛЕЧЕБНО-ПРОФИЛАКТИЧЕСКИХ СТРАТЕГИЙ У ПАЦИЕНТОВ С АСИМПТОМНЫМ КАРОТИДНЫМ АТЕРОСКЛЕРОТИЧЕСКИМ СТЕНОЗОМ

М.Л.Поспелова¹, А.Ю.Ефимцев¹, А.С.Лепёхина¹, Г.Е.Труфанов¹, Т.М.Алексеева¹, Н.Е.Иванова¹,
М.Ю.Ефимова¹, А.С.Воронин¹, А.М.Маханова¹, А.А.Михаличева¹

¹ ФГБУ «Национальный медицинский исследовательский центр им. В.А.Алмазова» Минздрава России,
Санкт-Петербург, Россия

Резюме. Цель исследования – изучить состояние коннектома у пациентов с асимптомным каротидным атеросклеротическим стенозом (АКАС) более 60% при применении гирудотерапии.

Материалы и методы исследования. Проанализированы результаты обследования 15 пациентов в возрасте от 60 до 82 лет с АКАС в пределах 60-75%. Пациентам проводили курс гирудотерапии из 10 сеансов. Всем пациентам выполнялась структурная и функциональная магнитно-резонансная томография (МРТ) с анализом статистических данных в состоянии покоя, оценивались жалобы и неврологический статус – до и после проведения курса гирудотерапии.

Результаты исследования и их анализ. На фоне курса гирудотерапии у пациентов с асимптомным каротидным атеросклеротическим стенозом при анализе неврологического статуса и жалоб отмечено значимое улучшение самочувствия. При проведении функциональной МРТ определены различия функциональной связанности между медиальной префронтальной корой и другими областями мозга. Отмечалась активация в основных структурах сети управляющего контроля и выявления значимости. Увеличивалась связность между ведущими областями головного мозга, что служит признаком улучшения его деятельности.

Заключение. Исследование коннективности может служить для изучения работы сетей мозга и для определения эффективности терапии. Курс гирудотерапии значимо изменял функциональную связанность областей головного мозга, изменения коррелировали с уменьшением количества жалоб. Подобная работа является пилотной и будет продолжена в целях дальнейшей разработки лечебно-профилактических стратегий с включением гирудотерапии у пациентов с высоким риском сосудистых катастроф в условиях санаторно-курортного лечения.

Ключевые слова: асимптомный каротидный атеросклеротический стеноз, гирудотерапия, головной мозг, коннектом, лечебно-профилактические стратегии, магнитно-резонансная томография, пациенты, функциональная коннективность

Конфликт интересов. Авторы статьи подтверждают отсутствие конфликта интересов

Для цитирования: Поспелова М.Л., Ефимцев А.Ю., Лепёхина А.С., Труфанов Г.Е., Алексеева Т.М., Иванова Н.Е., Ефимова М.Ю., Воронин А.С., Маханова А.М., Михаличева А.А. Изучение функциональной коннективности головного мозга для разработки лечебно-профилактических стратегий у пациентов с асимптомным каротидным атеросклеротическим стенозом // Медицина катастроф. 2022. №2. С. 47-51. <https://doi.org/10.33266/2070-1004-2022-2-47-51>

STUDY OF FUNCTIONAL CEREBRAL CONNECTIVITY FOR THE DEVELOPMENT OF TREATMENT AND PREVENTION STRATEGIES IN PATIENTS WITH ASYMPTOMATIC CAROTID ATHEROSCLEROTIC STENOSIS

M.L.Pospelova¹, A.Y.Efimov¹, A.S.Lepikhina¹, G.E.Trufanov¹, T.M.Alekseeva¹, N.E.Ivanova¹, M.Y.Efimova¹,
A.S.Voronin¹, A.M.Makhanova¹, A.A.Mikhailicheva¹

¹ Almazov National Medical Research Center, St. Petersburg, Russian Federation

Abstract. The aim of the study was to investigate the condition of the connectome in patients with asymptomatic carotid atherosclerotic stenosis of more than 60% when using hirudotherapy.

Materials and research methods. The examination results of 15 patients aged 60 to 82 years with asymptomatic carotid atherosclerotic stenosis in the range of 60-75% were analyzed. The patients underwent a course of hirudotherapy of 10 sessions. All patients underwent structural and functional magnetic resonance imaging with statistical data analysis at rest, complaints and neurological status were evaluated before and after hirudotherapy course.

Results of the study and their analysis. Within the course of hirudotherapy in patients with asymptomatic carotid atherosclerotic stenosis when analyzing the neurological status and complaints, a significant improvement of well-being was noted. Functional magnetic resonance imaging identified differences in functional connectivity between medial prefrontal cortex and other brain regions. There was activation in the main structures of the network of controlling and revealing significance. The connectivity between the leading areas of the brain increased, which is a sign of the improvement of the brain activity.

Conclusion. The study of connectivity can serve for exploring the work of brain networks and for determining the effectiveness of therapy. A course of hirudotherapy significantly changed the functional connectivity of brain areas, the changes correlated with a decrease in the number of complaints. Such work is a pilot and will be continued in order to further develop treatment and prevention strategies with the inclusion of hirudotherapy in patients with high risk of vascular accidents in sanatorium-resort treatment.

Key words: atherosclerotic stenosis, asymptomatic carotid hirudotherapy, brain, connectome, functional connectivity, magnetic resonance imaging, patients, therapeutic and preventive strategies

Conflict of interest. The authors declare no conflict of interest

For citation: Pospelova M.L., Efimov A.Y., Lepikhina A.S., Trufanov G.E., Alekseeva T.M., Ivanova N.E., Efimova M.Y., Voronin A.S., Makhanova A.M., Mikhailicheva A.A. Study of Functional Cerebral Connectivity for the Development of Treatment and Prevention Strategies in Patients with Asymptomatic Carotid Atherosclerotic Stenosis. *Meditsina Katastrof = Disaster Medicine*. 2022;2:47-51 (In Russ.). <https://doi.org/10.33266/2070-1004-2022-2-47-51>

Контактная информация:

Лепёхина Анна Станиславовна – аспирант кафедры лучевой диагностики и медицинской визуализации Национального медицинского исследовательского центра им. Алмазова

Адрес: Россия, 197341, Санкт-Петербург, ул.

Аккуратова, д. 2

Тел.: +7 (921) 187-78-81

E-mail: anna20.04.1994@yandex.ru

Contact information:

Anna S. Lepekhina – Post-Graduate Student of the Department of Radiation Diagnostics and Medical Imaging of the Almazov National Medical Research Center

Address: 2, Akkuratova str., St. Petersburg, 197341, Russia

Phone: +7 (921) 187-78-81

E-mail: anna20.04.1994@yandex.ru

Введение

Асимптомный каротидный атеросклеротический стеноз (АКАС) является одной из причин возникновения таких острых сосудистых эпизодов, как транзиторная ишемическая атака и острое нарушение мозгового кровообращения. Перспективным является изучение компенсаторных механизмов и функциональной connectivity головного мозга у пациентов с АКАС, что может оптимизировать тактику ведения пациентов.

В начале XXI в. в нейронауке возникло новое направление – коннектомика – область исследований, включающая в себя картографирование и анализ архитектуры нейрональных связей [1]. Доказано, что изменения в организации нервных сетей (коннектоме) – фундаментальная основа церебральной патологии [2]. Это обуславливает необходимость всестороннего изучения механизмов компенсаторных процессов, происходящих в центральной нервной системе (ЦНС) на фоне хронической ишемии. В основе компенсации нарушенных функций нервной системы лежат механизмы нейропластичности. Описано несколько механизмов реорганизации коннектома, которые лежат в основе нейропластичности; среди них – изменение удельного веса существующих связей, рекомбинация, переподключение и регенерация. Использование техники мультимодального нейромиджинга позволяет выявить у пациентов нарушения структурных и функциональных нейрональных связей [3].

Изучение механизмов нейропластичности при АКАС, выявление изменений коннектома при цереброваскулярных заболеваниях и на фоне лечения представляются актуальными в свете разработки новых профилактических и терапевтических стратегий, а также прогнозирования исходов заболевания. Гирудотерапия является методом комплементарной медицины, который широко применяется при лечении пациентов с сосудистыми заболеваниями и доказан на патогенетическом уровне [4].

Цель исследования – изучение состояния коннектома у пациентов с асимптомным каротидным атеросклеротическим стенозом более 60% при применении гирудотерапии.

Материалы и методы исследования. Проводилось одноцентровое открытое неконтролируемое исследование состояния рабочей сети покоя у пациентов с АКАС более 60% при применении гирудотерапии. При проведении исследования были соблюдены принципы надлежащей клинической практики и Хельсинкской декларации, получена выписка из протокола №17 от 14 января 2019 г. этического комитета Национального медицинского исследовательского центра им. В.А.Алмазова с одобрением проведения исследования. Получено письменное информированное согласие всех участников исследования.

В исследовании участвовали 15 пациентов – 10 женщин и 5 мужчин с АКАС внутренних сонных артерий (ВСА) в пределах 60–75%, возраст пациентов – от 60 до 82 лет. Три пациента перенесли операцию каротидной

эндартерэктомии из одной внутренней сонной артерии с сохраняющимся стенозом более 65% контралатеральной ВСА. У всех больных в анамнезе – гипертоническая болезнь в течение свыше трех лет; у двух пациентов – сахарный диабет II типа. Диагноз асимптомного каротидного атеросклеротического стеноза ставился на основании жалоб и анамнеза, данных инструментального обследования – ультразвукового триплексного исследования брахиоцефальных артерий на аппарате Logiq Q7 (Expert General Electric).

Критерии исключения из исследования:

1. Психиатрическая патология, опухоли головного мозга, эпилепсия – в анамнезе.

2. Тяжелые сопутствующие заболевания: острый инфаркт миокарда (ОИМ), сердечная недостаточность (СН) III–IV ст., кардиомиопатия, острая инфекция и др.

3. Прием медикаментов (барбитураты, анксиолитики, резерпин, антидепрессанты, наркотические анальгетики), которые могут исказить результаты терапии.

На протяжении 2 мес (1–2 раза в неделю) по патенту РФ №2327494 были проведены 10 сеансов гирудотерапии с использованием 2–5 пиявок. Точки приставки пиявок: затылочная область и зона над сосцевидными отростками; шейный и поясничный отделы позвоночника, зона копчика; зоны печени, селезенки, сердца. На фоне комплементарного лечения больные продолжали прием гипотензивных, антиагрегантных, гиполипидемических препаратов.

Неврологический статус и жалобы пациентов оценивались как до начала курса лечения с применением гирудотерапии, так и через 2 мес после его окончания.

До и после применения комплементарных методов лечения проводилось функциональная магнитно-резонансная томография (МРТ) в покое. Для сопоставления функциональных данных со структурами головного мозга использовалась импульсная последовательность MP-RAGE – изотропный воксель $V=0,8 \text{ мм}^3$. Время сканирования – 9 мин; 29 срезов, толщина среза – 4,5 мм, количество повторений – 120. О проведении исследования больные были проинформированы в состоянии бодрствования с открытыми глазами. Для каждого пациента поддерживались однородные условия состояния покоя, что минимизировало воздействие на слуховую и зрительную сети.

Далее проводили обработку данных, полученных при магнитно-резонансной томографии, в частности, при функциональной МРТ (фМРТ) в покое, и оценивали её результаты. Для этого применяли плагин CONN v.1.8, работающий на базе MATLAB (пакет прикладных программ), предназначенный для детерминации connectivity головного мозга и статистического установления активных зон. Статистический анализ осуществлялся с применением непараметрического критерия Мак-Немара для зависимых бинарных величин.

Результаты исследования и их анализ. Все пациенты отмечали постоянную или пароксизмальную цефалгию

пульсирующего/ноющего характера; несистемные и/или системные мгновенные, кратковременные или длительные головокружения; шум в голове и/или в ушах; снижение слуха; невозможность смотреть на двигающиеся объекты; мелькание мушек перед глазами.

Неврологический статус: у 5 пациентов – вялость зрачковых реакций; у 4 – нистагм при крайних отведениях; у 3 – недостаточность конвергенции; у 5 – тремор пальцев вытянутых рук; у 8 – асимметрия сухожильных рефлексов; у 5 – элементы динамической и статико-локомоторной атаксии; у 7 пациентов – вегетативная неустойчивость.

На фоне курса гирудотерапии у пациентов с асимптомным каротидным атеросклеротическим стенозом было отмечено значимое улучшение состояния (табл. 1).

Ухудшения состояния пациентов, побочных и аллергических реакций в ходе лечения не было.

После лечения с применением гирудотерапии наблюдалось снижение динамической атаксии у 6 и статико-локомоторной – у трёх из 5 больных; вегетативной неустойчивости – у пяти из 8 больных.

При проведении статистического анализа two-sample t-test между группами до и после курса лечения было выявлено нарастание положительных функциональных связей МПФК с червем и 10-й зоной правого полушария мозжечка при выборе медиальной префронтальной коры (МПФК) в качестве области интереса. Данные изменения функциональной коннективности коррелировали с клиническими проявлениями в виде ослабления выраженности вестибулярных нарушений. Определилось нарастание отрицательных функциональных связей МПФК с левой средней лобной извилиной и уменьшение выраженности отрицательных функциональных связей МПФК с правой парагиппокампальной извилиной.

Таблица 1 /Table No. 1

Оценка эффективности лечения пациентов с асимптомным каротидным атеросклеротическим стенозом, n=15
Evaluation of the Effectiveness of Treatment of Patients with Asymptomatic Carotid Atherosclerotic Stenosis, n=15

Симптом /Symptom	Число пациентов, чел. / Number of patients, pers.		Критерий Мак-Немара / Criterion McNemar, p
	до начала курса гирудотерапии / before a course of treatment	после курса лечения / after a course of treatment	
Головная боль /Headache:			
- пульсирующая/pulsating	5	0	Не применим / Not applicable
- ноющая / aching	12	3	0,008
- постоянная- /constant	9	0	Не применим / Not applicable
- приступообразная и постоянная / paroxysmal and persistent	11	4	0,023
- односторонняя / one-sided	10	3	0,023
- двусторонняя / bilateral	9	2	0,023
- головная боль в целом/ general headache	14	4	0,004
Головокружение / Dizziness:			
- несистемное / non-systemic	11	4	0,023
- системное / systemic	1	0	Не применим / Not applicable
- мгновенное, с / instantaneous, seconds	10	3	0,023
- кратковременное, мин, ч / short-term, minutes, hours	9	2	0,023
- длительное, дни, недели / long-term, days, weeks	5	0	Не применим / Not applicable
- головокружение в целом / dizziness in general	13	3	0,004
Шум в голове / Noise in my head	8	4	0,13
Шум в ушах / Noise in ears	6	3	0,25
Шум в голове и в ушах в целом / Noise in the head and in the ears in general	10	5	0,073
Снижение слуха / Hearing loss	6	5	1,0
Оптико-вестибулярный синдром / Opto-vestibular syndrome	10	2	0,013
Преходящие зрительные расстройства / Transient visual disturbances	12	3	0,008

Примечание:

1. Ухудшение не зафиксировано ни по одному из наблюдаемых показателей.
2. Улучшение составило от 16,67 до 100%, в среднем – 58,35%.
3. Статистически значимые изменения состояния наблюдались по следующим показателям – ноющая, приступообразная и ноющая, односторонняя, двусторонняя головная боль и головная боль в целом; мгновенное, кратковременное головокружение и головокружение в целом; оптико-вестибулярный синдром и преходящие зрительные расстройства.
4. Улучшение в 100% случаев было достигнуто по следующим показателям: пульсирующая, постоянная головная боль; системное, системное в сочетании с несистемным, длительное головокружение

Note:

1. No deterioration was recorded in any of the observed indicators.
2. The improvement ranged from 16.67% to 100%, on average - 58.35%.
3. Statistically significant changes in the state were observed in the following indicators - aching, paroxysmal and aching, unilateral, bilateral, and in general headache; non-systemic, instantaneous, short-term and in general dizziness; opto-vestibular syndrome and transient visual disorders.
4. Improvement in 100% of cases was achieved in the following indicators: throbbing, persistent headache; systemic, systemic in combination with non-systemic, prolonged dizziness

Сравнивая результаты, полученные до и после лечения, при анализе данных, основанных на теории графов, отмечались устойчивые связи: между задними отделами средней височной; правыми передними отделами верхней височной; левыми отделами нижней височной извилин; между зрительной рабочей сетью, лингвальной рабочей сетью, 6-й зоной правого полушария мозжечка, червем мозжечка, полюсом затылочной доли, а также уменьшение выраженности активации правой верхней и нижней лобных извилин – лингвальная сеть (рис. 1, 2; табл. 2).

При выборе зоной интереса мозжечковой сети определяется положительная функциональная связь с правым и левым полушариями мозжечка (8 зон), червем мозжечка, задними отделами поясной извилины и угловыми извилинами (рис. 3).

Обсуждение. По результатам настоящего исследования, после курса гирудотерапии у пациентов отмечалось статистически значимое снижение частоты головкружений, цефалгии, шума в голове и ушах. Подобная

положительная динамика ранее отмечалась нами и рядом других авторов у больных гипертонической ангиоэнцефалопатией и хронической вертебрально-базилярной недостаточностью [5]. Снижение выраженности зрительных нарушений при применении гирудотерапии доказано офтальмологами. В МНТК «Микрохирургия глаза» гирудотерапия используется около 20 лет, ежегодно более 300 пациентов получают курсы гирудотерапии [6].

Исследование данных функционального МРТ в покое определило активацию основных структур сети управляющего контроля и выявления значимости после применения гирудотерапии. Клинически отмечалось ослабление вестибулярных расстройств, что проявлялось усилением функциональной связности МПФК мозжечком. Ослабление связности с левой средней лобной извилиной может говорить об уменьшении тормозящего компонента сети.

По данным некоторых исследований, у пациентов с хроническим нарушением мозгового кровообращения

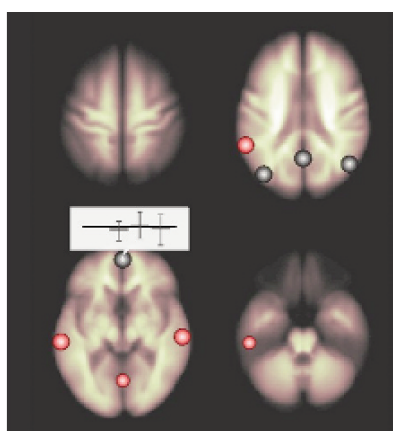


Рис. 1. Результаты внутригруппового сравнения до и после курса гирудотерапии – красным отмечены участки, которые связаны с МПФК положительно, синим – отрицательно

Fig. 1. Results of intragroup comparison before and after the course of hirudotherapy – red marked areas that are associated with MPFC positively, blue - negatively

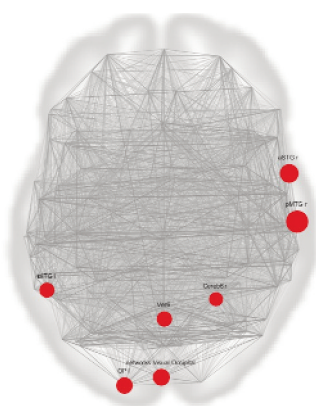


Рис. 2. Картированные данные функциональной связности после курса гирудотерапии – красным отмечено усиление функциональной связности

Fig. 2. Mapped data of functional connectivity after a course of hirudotherapy – red indicates an increase in functional connectivity

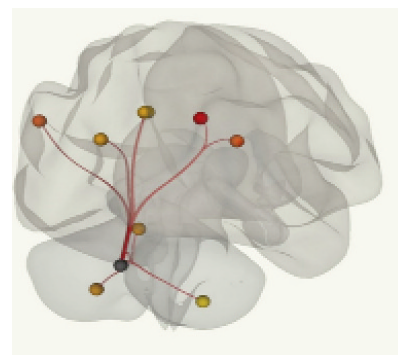


Рис. 3. Мозжечковая сеть: межгрупповое сравнение

Fig. 3. Cerebellar network: intergroup comparison

Таблица 2/ Table No. 2

Выраженность функциональных активаций: межгрупповое сравнение

Expression of functional activations: intergroup comparison

ROI*	T**
Network	-0,98
Cerebr	1,85
toITG l	1,98
pMTG r	2,95
aSTG r	2,48
Visual Occipital	2,24
OPI	2,19
Vermis 6	2,03

* ROI – зона интереса / area of interest

** T – коэффициент Стьюдента / Student's coefficient

отмечалась утрата меж- и внутриполушарных связей между структурами сетей и управляющего контроля и выявления значимости, что служит феноменом разобщения [7, 8]. После лечения с применением комплементарных методов усиливалась связность ведущих структур головного мозга, что может быть признаком изменения функционирования головного мозга в виде восстановления эмоциональных и поведенческих расстройств и когнитивных нарушений у пациентов с АКАС.

Заключение

Имеющиеся доказательства патогенетического воздействия гирудотерапии, индуцирующей комплекс реакций, направленных на последовательное устранение ишемии и гипоксии, микроциркуляторных расстройств, нашли свое отражение у пациентов с АКАС в значимых изменениях коннектома, коррелировавших с уменьшением количества жалоб. Данную работу можно считать пилотной; продолжение исследований даст возможность сблизить методологический аппарат доказательной медицины с такими наиболее эффективными и хорошо зарекомендовавшими себя методами комплементарной медицины, как гирудотерапия.

1. Сеунг С. Коннектом. М.: БИНОМ. Лаборатория знаний, 2014. 440 с. ISBN 978-5-9963-1685-4.
2. Fornito A., Bullmore E.T. Connectomics: a New Paradigm for Understanding Brain Disease // *European Neuropsychopharmacology*. 2015. V. 25, No. 5 P. 733-748. doi:10.1016/j.euroneuro.2014.02.011.
3. Fornito A, Zalesky A, Breakspear M. The Connectomics of Brain Disorders // *Nature Reviews Neuroscience*. 2015. V.16, No. 3. P. 159-172. DOI:10.1038/nrn3901.
4. Porshinsky B.S., Saha S., Grossman M.D., et al. Clinical Uses of the Medicinal Leech: a Practical Review // *Journal of Postgraduate Medicine*. 2011. V.57, No. 1. P. 65-71. DOI: 10.4103/0022-3859.74297.
5. Поспелова М.Л., Барнаулов О.Д. Допплерографическая оценка эффективности гирудотерапии пациентов с хронической вертебрально-базиллярной недостаточностью и дисциркуляторной энцефалопатией 1 стадии // *Регионарное кровообращение и микроциркуляция*. 2010. Т. 2. № 34. С. 40-43. DOI:10.24884/1682-6655-2010-9-2-40-43.
6. Семикова Т.С., Семикова М.В. Гирудотерапия в офтальмологической практике // *Новые технологии микрохирургии глаза: Материалы XII научно-практической конференции*. Оренбург: ИПК "Газпромчат", 2001. С. 65–66. ISBN 5-94397-017-7.
7. Добрынина Л.А., Гаджиева З.Ш., Морозова С.Н. и др. Управляющие функции мозга: функциональная магнитно-резонансная томография с использованием теста Струпа и теста серийного счета про себя у здоровых // *Журнал неврологии и психиатрии им. С.С. Корсакова*. 2018. № 3. С. 64-71. DOI:10.17116/jnevro201811811164.
8. Поспелова М.Л., Зайцев Д.Е., Лепёхина А.С., Ефимцев А.Ю., Алексеева Т.М., Труфанов Г.Е. Когнитивные нарушения у пациентов с асимптомными каротидными стенозами более 70% – показание к оперативному лечению? // *Современные проблемы науки и образования*. 2019. № 5. URL: <http://www.science-education.ru/ru/article/view?id=29046> (дата обращения: 01.06.2021).

1. Seung S. *Konnektom = Connectome*. Moscow, BINOM. Laboratoriya Znaniy Publ., 2014. 440 p. ISBN 978-5-9963-1685-4 (In Russ.).
2. Fornito A., Bullmore E.T. Connectomics: a New Paradigm for Understanding Brain Disease. *European Neuropsychopharmacology*. 2015;25;5:733-748. DOI:10.1016/j.euroneuro.2014.02.011.
3. Fornito A., Zalesky A., Breakspear M. The Connectomics of Brain Disorders. *Nature Reviews Neuroscience*. 2015;16;3:159-172. DOI:10.1038/nrn3901.
4. Porshinsky B.S., Saha S., Grossman M.D., et al. Clinical Uses of the Medicinal Leech: a Practical Review. *Journal of Postgraduate Medicine*. 2011;57;1:65-71. DOI: 10.4103/0022-3859.74297.
5. Pospelova M.L., Barnaulov O.D. Doppler Study of the Effectiveness of Hirudotherapy in Patients with Chronic Vertebrobasilar Insufficiency and Stage 1 Discirculatory Encephalopathy. *Regionarnoye Krovoobrashcheniye i Mikrotsirkulyatsiya = Regional Blood Circulation and Microcirculation*. 2010;2;34:40-43. DOI:10.24884/1682-6655-2010-9-2-40-43 (In Russ.).
6. Semikova T.S., Semikova M.V. *Girudoterapiya v Oftalmologicheskoy Praktike = Hirudotherapy in Ophthalmic Practice. Novyye Tekhnologii Mikrokhirurgii Glaza = New Technologies of Eye Microsurgery. Materials of the XII Scientific-Practical Conference*. Orenburg: IPK "Gazprompechat" Publ., 2001. P. 65–66. ISBN 5-94397-017-7 (In Russ.).
7. Dobrynya L.A., Gadzhieva Z.Sh., Morozova S.N., Kremneva E.I., Krotchenkova M.V., Kashina E.M., Poddubskaya A.A. Executive Functions: FMRI of Healthy Volunteers during Stroop Test and the Serial Count Test. *Zhurnal Nevrologii i Psikhiiatrii imeni S.S. Korsakova*. 2018;3:64-71. DOI:10.17116/jnevro201811811164 (In Russ.).
8. Pospelova M.L., Zaytsev D.Ye., Lepekhina A.S., Yefimtsev A.Yu., Alekseyeva T.M., Trufanov G.Ye. Cognitive Lesion in Patients with Asymptomatic Carotid Stenoses more than 70% - Indication for Surgical Treatment? *Sovremennyye Problemy Nauki i Obrazovaniya = Modern Problems of Science And Education*. 2019;5. URL: <http://www.science-education.ru/ru/article/view?id=29046> (дата обращения: 01.06.2021) (In Russ.).

Материал поступил в редакцию 13.10.21; статья принята после рецензирования 11.05.22; статья принята к публикации 23.06.22
The material was received 13.10.21; the article after peer review procedure 11.05.22; the Editorial Board accepted the article for publication 23.06.22